



Schwerpunkte

Angiologie
 Allergologie/Umweltmedizin
 Dermatologische Pharmakologie
 Histopathologie
 Operative Dermatologie
 Onkologische Dermatologie
 Photodermatologie
 Mykologie
 Infektiologie
 Ästhetische Dermatologie
 Immunologie

Herausgeber

C. Bayerl, Wiesbaden (Redaktion)
 P. Elsner, Jena
 S. Goerdts, Mannheim
 M. Herbst, Darmstadt
 H. Meffert, Berlin
 V. Mielke, Hamburg
 I. Moll, Hamburg
 R. Stadler, Minden
 P. von den Driesch, Stuttgart
 D. Zillikens, Lübeck
 C. C. Zouboulis, Dessau

Ehrenherausgeber

E. G. Jung, Heidelberg

Beirat

D. P. Bruynzeel, Amsterdam
 L. Kowalzik, Plauen
 C. E. Orfanos, Berlin
 R. G. Panizzon, Lausanne
 K. Pramatarov, Sofia
 S. Talhari, Manaus
 F. Trautinger, St. Pölten
 G. Wagner, Bremerhaven

Organschaften

Organ der Deutschen Gesellschaft für Photobiologie (DGP)

Indiziert in

EMBASE/Excerpta Medica
Abstract Journals

Verlag

Georg Thieme Verlag KG
 Rüdigerstraße 14
 70469 Stuttgart
www.thieme.de
www.thieme-connect.de

1999 vereinigt mit der „Zeitschrift für Dermatologie“, die als „Monatshefte für praktische Dermatologie“ im Jahr 1882 von H. von Hebra (Wien), O. Lassar (Berlin) und P. G. Unna (Hamburg) gegründet wurde.

Sonderdruck

© Georg Thieme Verlag KG
Stuttgart · New York

Nachdruck nur mit Genehmigung
des Verlags

Klinische Untersuchung zur Wirkung und Akzeptanz von Silbertextilien als Teil einer Kombinationstherapie bei atopischer Dermatitis und anderen Hauterkrankungen unter stationären Bedingungen

Clinical Investigation of the Effect and Acceptance of Silver Textiles as Part of a Combination Therapy for Inpatients with Atopic Dermatitis and Other Skin Diseases

Autoren

K. P. Walker, U. Amon

Institut

Interdisziplinäres Therapiezentrum PsoriSol GmbH, Fachklinik für Dermatologie und Allergologie, Hersbruck

Bibliografie

DOI 10.1055/s-2008-1077493
Akt Dermatol 2008; 34:
257–261 © Georg Thieme
Verlag KG Stuttgart · New York
ISSN 0340-2541

Korrespondenzadresse

**Prof. Dr. med. habil.
Ulrich Amon**

Interdisziplinäres Therapie-
zentrum PsoriSol GmbH
Fachklinik für Dermatologie
und Allergologie
Mühlstraße 31
91217 Hersbruck
amon@psorisol.de

Zusammenfassung

In der vorliegenden Studie wurde die ergänzende Wirkung von Silbertextilien mit antimikrobiell wirkenden Fasern als Teil einer Kombinationstherapie bei akut-stationären Patienten mit atopischer Dermatitis und anderen Hauterkrankungen untersucht. 125 Patienten wurden eingeschlossen. Eine überaus positive Bewertung der Patienten wurde für den Juckreiz, den Nacht-

schlaf und das Hautbild im Zusammenhang mit der Anwendung der Silberwäsche gemessen. Der Tragekomfort wurde von ca. 88% der Patienten mit atopischer Dermatitis als angenehm und hervorragend eingestuft. Auch als Kratzschutz wertete die Mehrheit der Patienten die Textilien positiv. Nebenwirkungen wurden nicht beobachtet. Die Studie zeigte auch Vorteile für die Behandlung von Patienten mit Hand- und Fußsekzemen.

Einleitung

Die atopische Dermatitis ist eine der häufigsten chronisch-entzündlichen Hauterkrankungen mit einer Lebensprävalenz von 10–20% bei Kindern und 1–3% bei Erwachsenen [1]. Die wichtigsten Triggerfaktoren sind eine genetische Veranlagung, Typ-IV-Sensibilisierungen, irritativ-toxische Noxen, Nikotinabusus, Stress, Ernährung und Klimaeinflüsse. Daneben kann aber auch eine bakterielle Besiedlung der Haut, beispielsweise mit Staphylokokken, das atopische Ekzem auslösen und chronisch aufrechterhalten [2–4]. Auch können die Ekzemstellen an der Haut, die von Bakterien übermäßig stark besiedelt sind, einen starken Juckreiz und ein massives Nässen der Haut zur Folge haben.

Aus diesen Gründen ist es von ausgesprochener Wichtigkeit, die bakterielle Besiedlung der Haut bei atopischer Dermatitis so gering wie möglich zu halten. Schon lange werden daher antimikrobielle Substanzen wie z. B. Triclosan, quaternäre Ammoniumverbindungen und Kupfer topisch eingesetzt [5]. Aber auch bei Silber ist seit längerer Zeit eine antibakterielle Wirkung bekannt [6, 7]. Es wird zum Beispiel zur Wasserreinigung, Wundbehandlung mit speziellen silberhaltigen Wundauflagen, in Knochenprothesen, Kathetern, chirurgischen Instrumenten oder in der rekonstruktiven und kardiologischen Chirurgie einge-

setzt [8, 9]. Somit lag es auch nahe, silberhaltige Produkte für die atopische Dermatitis zu verwenden. Gauger konnte in einer Studie bereits signifikante Verbesserungen sowohl objektiver als auch subjektiver Symptome der atopischen Dermatitis durch das Tragen von Silbertextilien innerhalb von 2 Wochen feststellen [2]. Auch eine Arbeitsgruppe um Juenger konnte 2006 bereits signifikante Verbesserungen der atopischen Dermatitis durch Silbertextilien belegen [10]. In der vorliegenden Studie wurde ebenfalls die Wirksamkeit und Akzeptanz von Silbertextilien als Teil einer Kombinationstherapie bei atopischer Dermatitis und anderen Hauterkrankungen, bei denen ebenfalls das Problem der bakteriellen Besiedlung und einer gestörten Hautbarrierefunktion gegeben ist, unter stationären Bedingungen untersucht.

Methodik

Von Anfang Juli 2007 bis Ende August 2007 wurden in der PsoriSol-Klinik für Dermatologie und Allergologie in Hersbruck, insgesamt 125 akut-stationäre Patienten (71 Frauen, 54 Männer, mittleres Alter $27,6 \pm 20,6$ Jahre) prospektiv in die Erhebung der Daten eingeschlossen. Bei 76,0% der Patienten lautete die Diagnose atopische Dermatitis, in 14,4% der Fälle handelte es sich um Hand-

und Fußekzeme und die verbliebenen 9,6% litten an anderen Dermatosen.

Die durchschnittliche stationäre Verweildauer dieses Kollektivs betrug $14,4 \pm 7,3$ Tage. Therapeutisch wurden bei dem Patientenkollektiv keine Einschränkungen gemacht. Je nach Bedarf wurde mit spezifischen Lokaltherapeutika, Phototherapie (UVB 311nm, UVA-1, Bade-PUVA, Creme-PUVA) oder Leitungswasser-Iontophorese behandelt.

Allen in die Studie eingeschlossenen Patienten wurden silberhaltige Textilien (Binamed Moll GmbH, Kulmbacher Straße 115, D-95 445 Bayreuth) therapeutisch empfohlen. Abhängig von der betroffenen Lokalisation der Hautveränderungen wurden Shirts (lang bzw. kurz), Hosen (lang bzw. kurz), Arm- und Beinstulpen sowie Handschuhe bzw. Fäustlinge und Socken bzw. Fülllinge durch die Pflege ausgegeben. Die Patienten wurden gebeten, die ausgegebenen Produkte so lange wie möglich zu tragen. Verschmutzte Produkte wurden vom Pflegepersonal ausgetauscht. Durch den Prüfarzt wurden im Rahmen des Aufnahme- und Entlassgesprächs der Hautbefund mit Rötung, Schuppung, Nässen, Kratzexkoriationen und die Krankheitsaktivitäts-Scores (SCORAD [11,12] und INDEX21 [13]) erhoben. Die Tendenz zum Nässen, das Ausmaß des Juckreizes und die prästationäre Behandlung wurden bei Aufnahme festgehalten. Darüber hinaus wurden bei Entlassung Angaben zum klinischen Gesamteindruck zur Effektivität der Silbertextilien gemacht. Die Patienten selbst mussten zu folgenden Punkten eine Beurteilung abgeben: Tragekomfort der Silbertextilien, Linderung des Juckreizes durch die Silbertextilien, Silbertextilien als Schutz vor dem Zerkratzen der Haut, Wirkung der Silbertextilien auf den Nachtschlaf, Verbesserung des Hautbildes seit dem Tragen der Silberwäsche an den betroffenen Stellen, und Nebenwirkungen. Des Weiteren mussten sie die Silbertextilien anhand von Schulnoten zwischen 1 und 6 benoten.

Die statistische Auswertung wurde mit dem Programm SPSS 11.5.1 für Windows durchgeführt. Die Ergebnisse sind als Mittelwerte \pm Standardabweichung dargestellt.

Ergebnisse

95 der 125 in die Studie eingeschlossenen Patienten litten an atopischer Dermatitis (76,0%), 18 Patienten an Hand- und Fußekzemen (14,4%) und die verbliebenen 12 Patienten (9,6%) an anderen Dermatosen wie z.B. einer Psoriasis palmoplantaris, die aufgrund eines ekzematisierten Bildes mit Juckreiz und Superinfektion ebenfalls in die Studie eingeschlossen wurden. Der durchschnittliche Serum-IgE-Wert lag bei den Neurodermitis-Patienten bei $1900 \text{ kU/l} \pm 4400$. Auf einer visuellen Analogskala mit einem Minimum von 1 und einem Maximum von 10 wurde der Juckreiz zum Zeitpunkt der Aufnahme mit $6,1 \pm 2,6$ angegeben. Bei den Neurodermitis-Patienten lag er bei $6,6 \pm 2,1$ und bei den Patienten mit Hand- und Fußekzemen bei $5,3 \pm 3,2$. Die Tendenz zum Nässen war in der Patientengruppe der Neurodermitiker in 56,8% der Fälle gegeben, bei Hand- und Fußekzemen in 83,3% und bei den verbliebenen Patienten in 50,0%. In 64,0% der Fälle wurde direkt vor der stationären Aufnahme topisch mit Kortison und/oder Immunmodulatoren gearbeitet. In der Patientengruppe der atopischen Dermatitis waren es 55,8% und in der Gruppe der Hand- und Fußekzeme sogar 77,8%. Unter den verbliebenen Patienten waren es 100,0%, die vor Aufnahme mit Kortison oder Immunmodulatoren behandelt wurden.

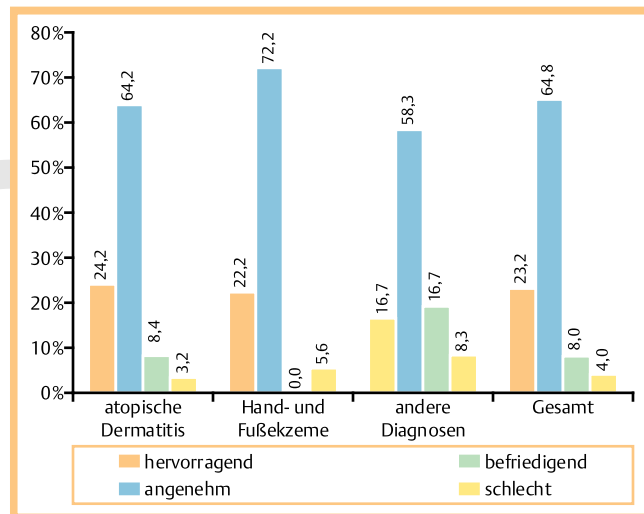


Abb. 1 Tragekomfort der Silbertextilien.

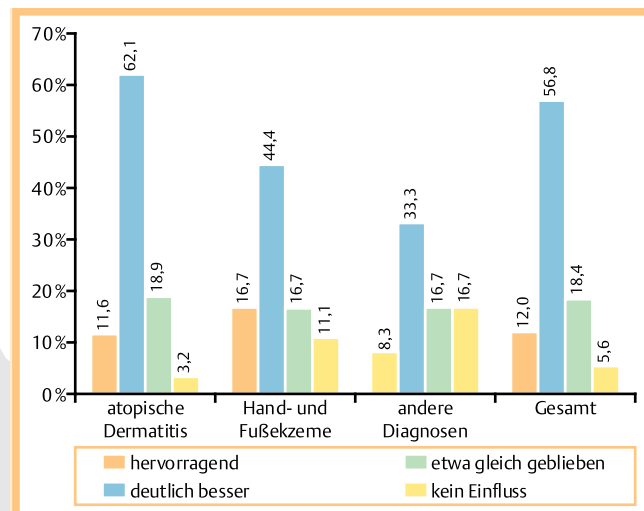


Abb. 2 Linderung des Juckreizes durch die Kombinationstherapie mit Silbertextilien.

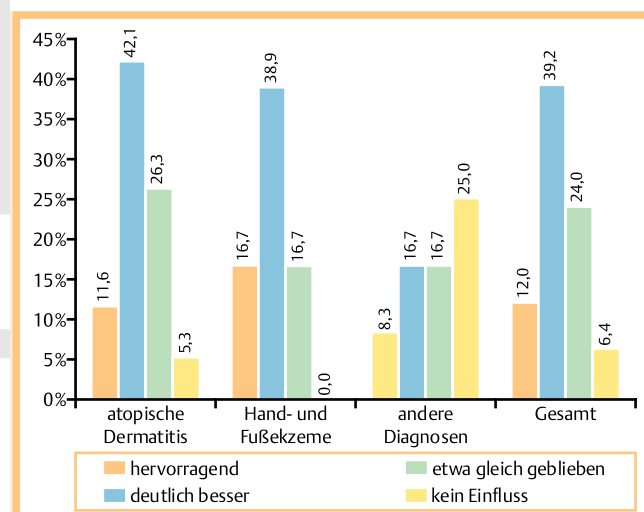


Abb. 3 Wirkung der Silbertextilien als Teil einer Kombinationstherapie auf den Nachtschlaf.

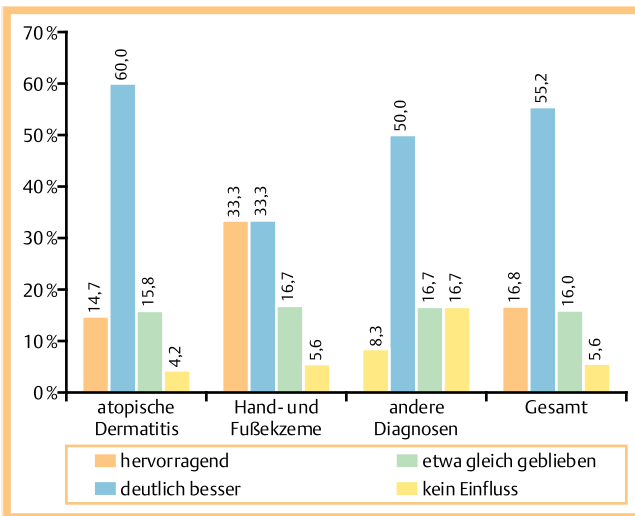


Abb. 4 Die Silbertextilien als Schutz vor dem Zerkratzen der Haut.

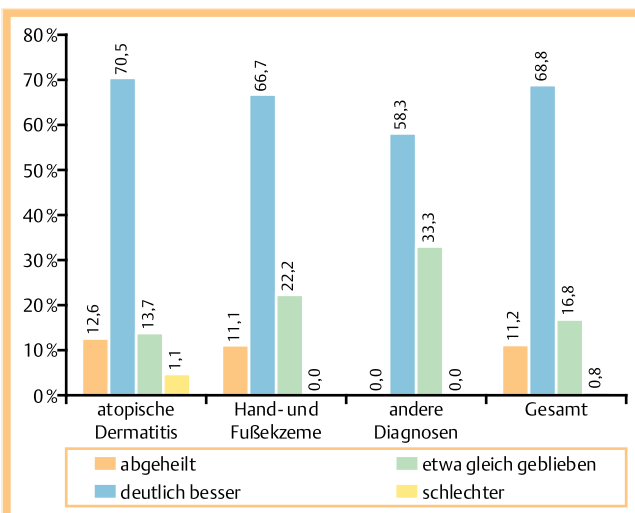


Abb. 5 Verbesserung des Hautbildes unter der Kombinationstherapie mit Silbertextilien.

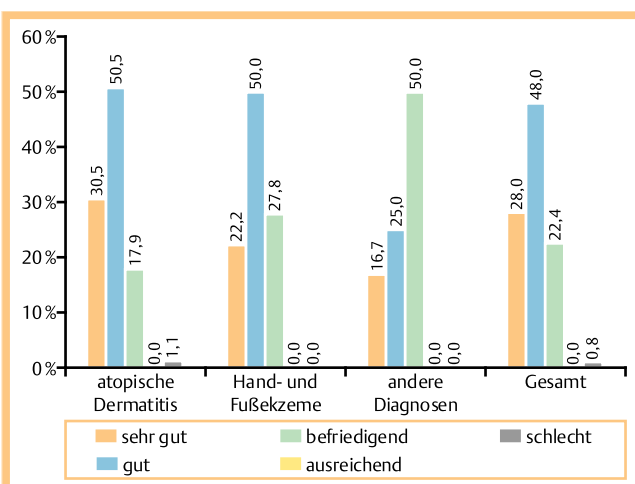


Abb. 6 Klinischer Gesamteindruck des Prüfarztes zur Effektivität der Silbertextilien, als Teil einer Kombinationstherapie.

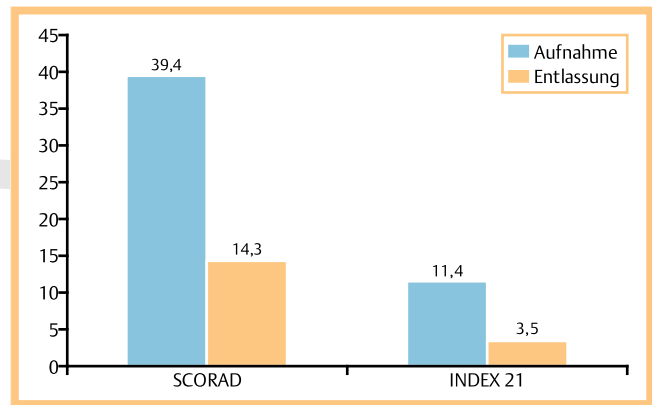


Abb. 7 Vergleich der mittleren Scores bei Aufnahme und bei Entlassung.

Im Rahmen der Studie wurden an 60,0% der 125 Patienten u. a. Handschuhe ausgegeben, 44,0% bekamen u. a. ein langes Shirt, 28,8% eine lange Hose, 28,0% Armstulpen und 16,0% Beinstulpen. Die verbliebenen Produkte wurden zu einem geringeren Anteil verwendet. Bei der Befragung der Patienten konnte dabei unter der Kombinationstherapie mit Silbertextilien ein sehr gutes Abschneiden der verwendeten Silbertextilien festgestellt werden. Die einzelnen Ergebnisse zum Tragekomfort, zur Besserung des Juckreizes und des Nachtschlafs können den **Abb. 1–3** entnommen werden. Die Silbertextilien wurden aber auch als eine Art Kratzschutz verwendet. In dieser Eigenschaft konnte eine überwiegend positive Bewertung erhoben werden (**Abb. 4**). Insgesamt ist es in mehr als $\frac{3}{4}$ der Fälle unter der unterstützenden Therapie mit silberhaltigen Textilien bei atopischer Dermatitis und bei Hand- und Fußsekzemen auch zu einer deutlichen Besserung und sogar Abheilung des Hautbildes gekommen (**Abb. 5**). Dabei wurde die Effektivität der Silberwäsche vom Prüfarzt in 81,0% bei atopischer Dermatitis und 82,2% bei Hand- und Fußsekzemen als sehr gut oder gut bewertet (**Abb. 6**). Unter der Kombinationsbehandlung mit Silbertextilien verbesserte sich der SCORAD von $39,4 \pm 14,9$ auf $14,3 \pm 10,6$ und der Index 21 von $11,4 \pm 3,5$ auf $3,5 \pm 1,9$ (**Abb. 7**). Dabei wurde in 76,0% der Fälle ohne internes oder externes Kortison gearbeitet. In der Gruppe der Neurodermitis-Patienten waren es sogar 83,2%. Die verwendete topische Therapie wird aus **Abb. 8** ersichtlich. Zwischen dem Zeitpunkt des Therapiebeginns und der stationären Entlassung konnten deutliche Verbesserungen in puncto Rötung, Nässen, Schuppung und Kratzexkoriationen festgestellt werden. Während die Rötung zum Zeitpunkt der Aufnahme bei 96,8% der Patienten als massiv oder mittelgradig eingestuft wurde, war sie bei Entlassung bei 90,4% der Patienten nur noch gering oder nicht mehr vorhanden. Auch bei der Schuppung konnten deutliche Veränderungen festgestellt werden. Während bei Aufnahme 89,6% der Patienten unter einer Schuppung litten, konnte bei Entlassung in 64,8% der Fälle keine Schuppung mehr festgestellt werden. Auch in puncto Nässen wandelten sich die Anteile. Während initial 41,6% der Patienten über ein ausgeprägtes oder mittelgradiges Nässen verfügten, waren es zum Behandlungsende nur noch 0,8%. 99,2% hatten nur noch ein gering ausgeprägtes oder gar kein Nässen. Die Kratzexkoriationen besserten sich ebenfalls. 73,6% der Patienten hatten bei Aufnahme ausgeprägte oder deutliche Kratzexkoriationen, was sich im Lauf der Behandlung auf einen Prozentsatz von 3,2 verringerte. Der überwiegende Anteil mit 96,8%

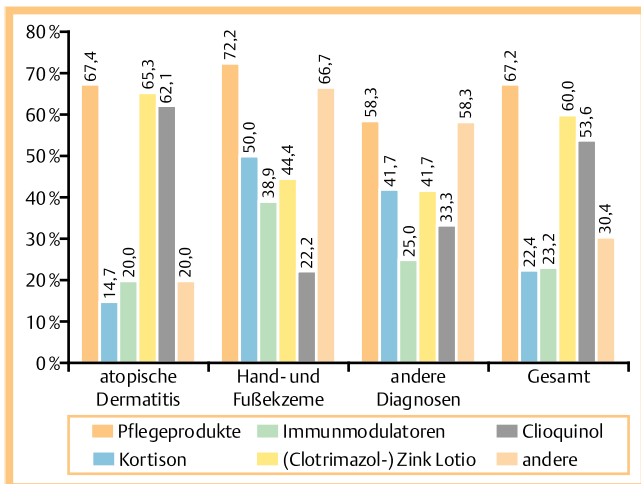


Abb. 8 Topische Behandlung der Areale, an denen die Silbertextilien getragen werden.

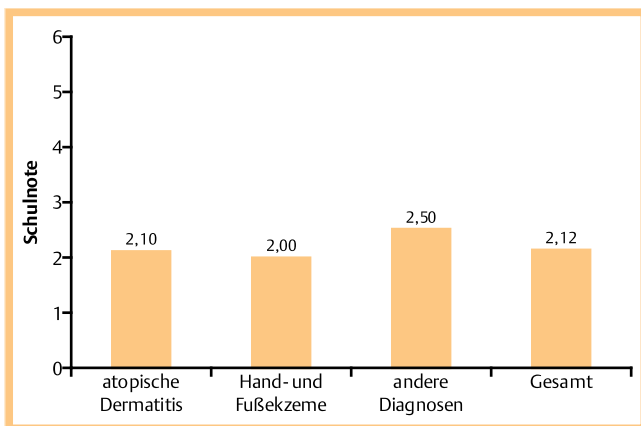


Abb. 9 Durchschnittliche Benotung.

hatte dann nur noch geringe oder aber gar keine Kratzexkoriationen.

Nach einer Benotung gefragt, wurde für die Silbertextilien von den Neurodermitis-Patienten eine durchschnittliche Schulnote von 2,1 vergeben. Von den Patienten mit Hand- und Fußekzemen wurde eine 2,0 gegeben (▶ **Abb. 9**).

Diskussion

Zahlreiche Studien konnten bereits eine sehr gute Wirksamkeit silberhaltiger Textilien bei atopischer Dermatitis belegen. Gauger zeigte im Jahr 2006 an 68 Neurodermitis-Patienten schon nach einer Woche signifikante Verbesserungen der Ekzeme. In puncto Tragekomfort und Funktionalität erwiesen sich die Silbertextilien zudem als gleichwertig zu Baumwolltextilien. Verglichen mit einer Placebo-Gruppe, kam es zu einer signifikanten Besserung des Juckreizes [2]. Auch die Staphylococcus-aureus-Konzentration konnte nach nur 2 Tragetagen durch silberhaltige Textilien signifikant verringert werden [2,14]. Juenger et al. konnten unter silberhaltigen Textilien im Gegensatz zu silberfreien Textilien ebenfalls signifikante Verbesserungen des Juckreizes feststellen. Es konnte auch eine signifikante SCORAD-Ver-

besserung durch Silberwäsche innerhalb von nur 2 Wochen erzielt werden. Der SCORAD sank von 74,6 auf 29,9 [10].

Zur Untersuchung der Effektivität und Akzeptanz solcher Silbertextilien bei atopischer Dermatitis wurde die vorliegende Studie entworfen. Die verwendeten Produkte waren aber auch für andere Erkrankungen, bei denen ebenfalls ein Problem der bakteriellen Besiedlung gegeben ist, von Nutzen. Hand- und Fußekzeme haben eine multifaktorielle Ursache und sind sehr schwierig zu behandeln [15], sodass eine unterstützende therapeutische Anwendung von Silbertextilien sicherlich ein wichtiger Aspekt ist.

Insgesamt konnte der Schweregrad der in die Studie aufgenommenen Patienten als eher ausgeprägt eingestuft werden. Dies belegen die Aufnahme-Befunde bezüglich des Nässens, der Intensität des Juckreizes, der intensiven Nutzung von Kortison und/oder Immunmodulatoren direkt vor der Aufnahme sowie die sehr hohen Krankheitsaktivitätsscores. Auch der Serum-IgE-Wert der Neurodermitis-Patienten war mit $1900 \text{ kU/l} \pm 4400$ als sehr hoch einzustufen.

Um die erhobenen Daten zur Behandlung mit Silbertextilien richtig interpretieren zu können, muss auch zur Kenntnis genommen werden, dass trotz der ausgeprägten Schweregrade der Erkrankungen in 76% der Fälle im Rahmen der Studie vollständig ohne internes oder externes Kortison behandelt wurde. Bei den Neurodermitis-Patienten stieg der Anteil sogar auf 83%, in denen ohne internes oder externes Kortison behandelt wurde. Anstelle von Kortison wurden Phototherapien, Kortisonersatzprodukte, Zinkrezepturen und Pflegeprodukte zur Therapie verwendet.

Nach Auswertung der erhobenen Befunde konnte zusammenfassend festgestellt werden, dass die geprüften Silbertextilien sowohl aus Sicht der Patienten als auch aus Sicht der Prüfarzte eine sehr gute Ergänzung des Behandlungsspektrums bestimmter chronischer Hauterkrankungen darstellen. Dabei haben die atopische Dermatitis sowie die Hand- und Fußekzeme die höchste Bedeutung gezeigt. So stuften 88% aller Patienten bei Entlassung den Tragekomfort als „hervorragend“ oder „angenehm“ ein. Auch die Juckreizlinderung durch die Kombinationstherapie mit Silbertextilien wurde als sehr gut bewertet. 11,6% der Neurodermitis-Patienten sagten dabei „hervorragend“ und 62,1% „deutlich besser“. Bezüglich der Verbesserung des Nachschlafs gaben 53,7% der Patienten mit Neurodermitis an, er wäre „hervorragend“ oder hätte sich „deutlich gebessert“. 74,7% der Neurodermitis-Patienten bewerteten die Silbertextilien auch als Kratzschutz mit „hervorragend“ oder „deutlich besser“. Es konnte darüber hinaus festgestellt werden, dass sich das Hautbild bei 80% der Patienten durch die Kombinationstherapie „deutlich gebessert“ hätte oder sogar „abgeheilt“ sei. Bei der Benotung nach dem klassischen Schulnotensystem wurde den Silbertextilien eine Durchschnittsnote von 2,1 gegeben.

Nebenwirkungen wurden im Rahmen dieser Studie nicht beobachtet.

Bei der abschließenden klinischen Evaluation der Silbertextilien durch die Prüfarzte wurde die höchste Effektivität bei der atopischen Dermatitis (81% „sehr gut“ und „gut“) sowie bei Hand- und Fußekzemen (72,2% „sehr gut“ und „gut“) beobachtet. Wenn man die Bewertungen für alle Patienten zusammenfasst, ergibt sich ein „sehr gut“, „gut“ und „befriedigend“ bei 98,4% der Patienten.

Es konnten im zeitlichen Verlauf aber auch bemerkenswerte Verbesserungen der Rötungen, des Nässens, der Schuppung und der Kratzexkoriationen beobachtet werden. 90% aller Patienten

gaben bei Entlassung an, sie wollten die Silbertextilien auch nach Beendigung des stationären Aufenthaltes weiter verwenden.

Aufgrund dieser zahlreichen Gründe sollten die Silbertextilien zukünftig in die standardmäßige Ergänzung des Behandlungsspektrums der atopischen Dermatitis und der Hand- und Fußekzeme mit aufgenommen werden, da sie eine sehr gute therapeutische Ergänzung des Behandlungsspektrums bestimmter chronischer Hauterkrankungen darstellen.

Abstract

Clinical Investigation of the Effect and Acceptance of Silver Textiles as Part of a Combination Therapy for Inpatients with Atopic Dermatitis and Other Skin Diseases

The study investigated the effects of textiles containing silver, based on the well-known antimicrobial character of silver, as part of a combination therapy for atopic dermatitis and other skin diseases, which involve a bacterial superinfection that can worsen the illness. 125 inpatients were included. A clear improvement of the itching, night sleep and skin appearance could be evaluated by carrying silver textiles. The wearing comfort was judged to a large extent as pleasant or outstanding. The textiles were used also as scratching protection. Side effects were not observed. The textiles were also beneficial for hand and feet eczema.

Literatur

- 1 Leung DY, Bieber T. Atopic dermatitis. *Lancet* 2003; 361: 151 – 160
- 2 Gauger A. Silver-coated textiles in the therapy of atopic eczema. *Curr Probl Dermatol* 2006; 33: 152 – 164
- 3 Haug S, Roll A, Schmid-Grendelmeier P, Johansen P, Wüthrich B, Kündig TM, Senti G. Coated textiles in the treatment of atopic dermatitis. *Curr Probl Dermatol* 2006; 33: 144 – 151
- 4 Ricci G, Patrizi A, Bellini F, Medri M. Use of textiles in atopic dermatitis: care of atopic dermatitis. *Curr Probl Dermatol* 2006; 33: 127 – 143
- 5 Kramer A, Guggenbichler P, Heldt P, Jünger M, Ladwig A, Thierbach H, Weber U, Daeschlein G. Hygienic relevance and risk assessment of antimicrobial-impregnated textiles. *Curr Probl Dermatol* 2006; 33: 78 – 109
- 6 Deitch EA, Marino AA, Gillespie TE, Albright JA. Silver-nylon: a new antimicrobial agent. *Antimicrob Agents Chemother* 1983; 23: 356 – 359
- 7 MacKeen PC, Person S, Warner SC, Snipes W, Stevens SE Jr. Silver-coated nylon fiber as an antibacterial agent. *Antimicrob Agents Chemother* 1987; 31: 93 – 99
- 8 Castellano JJ, Shafii SM, Ko F, Donate G, Wright TE, Mannari RJ, Payne WG, Smith DJ, Robson MC. Comparative evaluation of silver-containing antimicrobial dressings and drugs. *Int Wound J* 2007; 4: 114 – 122
- 9 Lansdown AB. Silver in health care: antimicrobial effects and safety in use. *Curr Probl Dermatol* 2006; 33: 17 – 34
- 10 Juenger M, Ladwig A, Staecker S, Arnold A, Kramer A, Daeschlein G, Panzig E, Haase H, Heising S. Efficacy and safety of silver textile in the treatment of atopic dermatitis (AD). *Curr Med Res Opin* 2006; 22: 739 – 750
- 11 European Task Force on Atopic Dermatitis. Severity scoring of atopic dermatitis. The SCORAD index: consensus report of the European Task force on Atopic Dermatitis. *Dermatology* 1993; 186: 23 – 31
- 12 Kunz B, Oranje AP, Labrèze L, Stalder JF, Ring J, Taïeb A. Clinical validation and guidelines for the SCORAD index: consensus report of the European Task Force on Atopic Dermatitis. *Dermatology* 1997; 195: 10 – 11
- 13 Kappesser P, Mai A, Amon U. Index 21 – ein Score zur Objektivierung des Schweregrades bei Hand- und Fußekzemen. *Zeitschrift für Hautkrankheiten* 2001; 76 (Suppl. 1): 74
- 14 Gauger A, Mempel M, Schekatz A, Schäfer T, Ring J, Abeck D. Silver-coated textiles reduce *Staphylococcus aureus* colonization in patients with atopic eczema. *Dermatology* 2003; 207: 15 – 21
- 15 Reichl A, Vögtle V, Schiffler G, Bröhl L, Frommelt R, Amon U. Therapie von Hand- und Fußekzemen unter stationären Bedingungen. *Akt Dermatol* 2007; 33: 379 – 384